



Sổ tay

LÀM SÁNG LÀO



müçlÜc

Lao phôi

1

*Tràn dịch
màng phôi*

3

Ho ra máu

5

*Tràn khí
màng phôi*

6

Dairy

Beverage

Lao phổi

Triệu chứng nghi lao

- Ho kéo dài trên 2 tuần
- Gầy sút, kém ăn, mệt mỏi
- Sốt nhẹ về chiều
- Ra mồ hôi trộm ban đêm
- Đau ngực, đôi khi khó thở

Lâm sàng

- Toàn thân: sốt nhẹ về chiều, mồ hôi đêm, chán ăn, mệt mỏi, sụt cân
- Cơ năng: ho, khạc đàm, ho ra máu, đau ngực, khó thở
- Thực hiện: nghe phổi có thể có rales bệnh lý

Cận lâm sàng

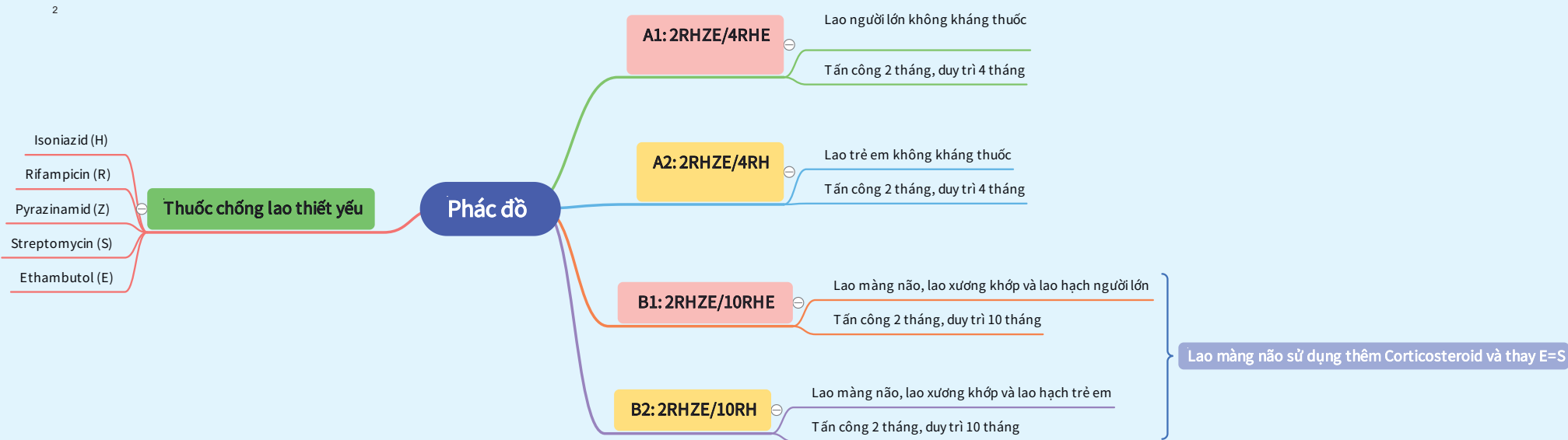- Nhuộm soi trực tiếp tìm AFB
- Xpert MTB / RIF
- Nuôi cấy tìm vi khuẩn lao
- Xquang phổi thường quy

Chẩn đoán xác định

- Tổn thương trên XQ phổi nghi lao
- Sự có mặt của VK lao trong bệnh phẩm
- Tổng hợp các dấu hiệu lâm sàng cận lâm sàng khi không phát hiện được vi khuẩn lao

Chẩn đoán phân biệt

- Giãn phế quản
- Ung thư phổi
- Viêm phổi
- COPD
- Viêm phổi do PCP ở BN HIV



Tràn dịch màng phổi

Định nghĩa

Là sự tích tụ dịch bất thường trong khoang màng phổi. Dịch MP có thể là máu, dưỡng chấp, mủ, dịch thấm hay dịch thanh xơ huyết.
Dịch MP có thể tự do hay khu trú.

Chẩn đoán

Bệnh sử

Lâm sàng

- Cơ năng
 - Đau ngực kiểu màng phổi
 - Ho khan
 - Khó thở
- Thực thể
 - HC 3 giảm

Cận lâm sàng

- CĐ tràn dịch
 - XQ ngực
 - Siêu âm màng phổi
- CĐ nguyên nhân
 - Phân tích DMP

Nguyên nhân

- Lao phổi
- Ác tính
 - Nguyên phát
 - Thứ phát
- Nhiễm trùng
 - Viêm phổi
 - Áp-xe phổi
 - Áp-xe trung thất
- Bệnh tạo keo Collagenose
- Viêm tụy, viêm gan, áp-xe gan
- Demon-Meigs
- Thuyên tắc phổi

Tiêu chuẩn Light

- Protein DMP/protein máu > 0,5
- LDH DMP/LDH máu > 0,6
- LDH DMP > 2/3 giá trị bình thường cao của LDH máu

Là dịch tiết khi có 1/3 tiêu chuẩn

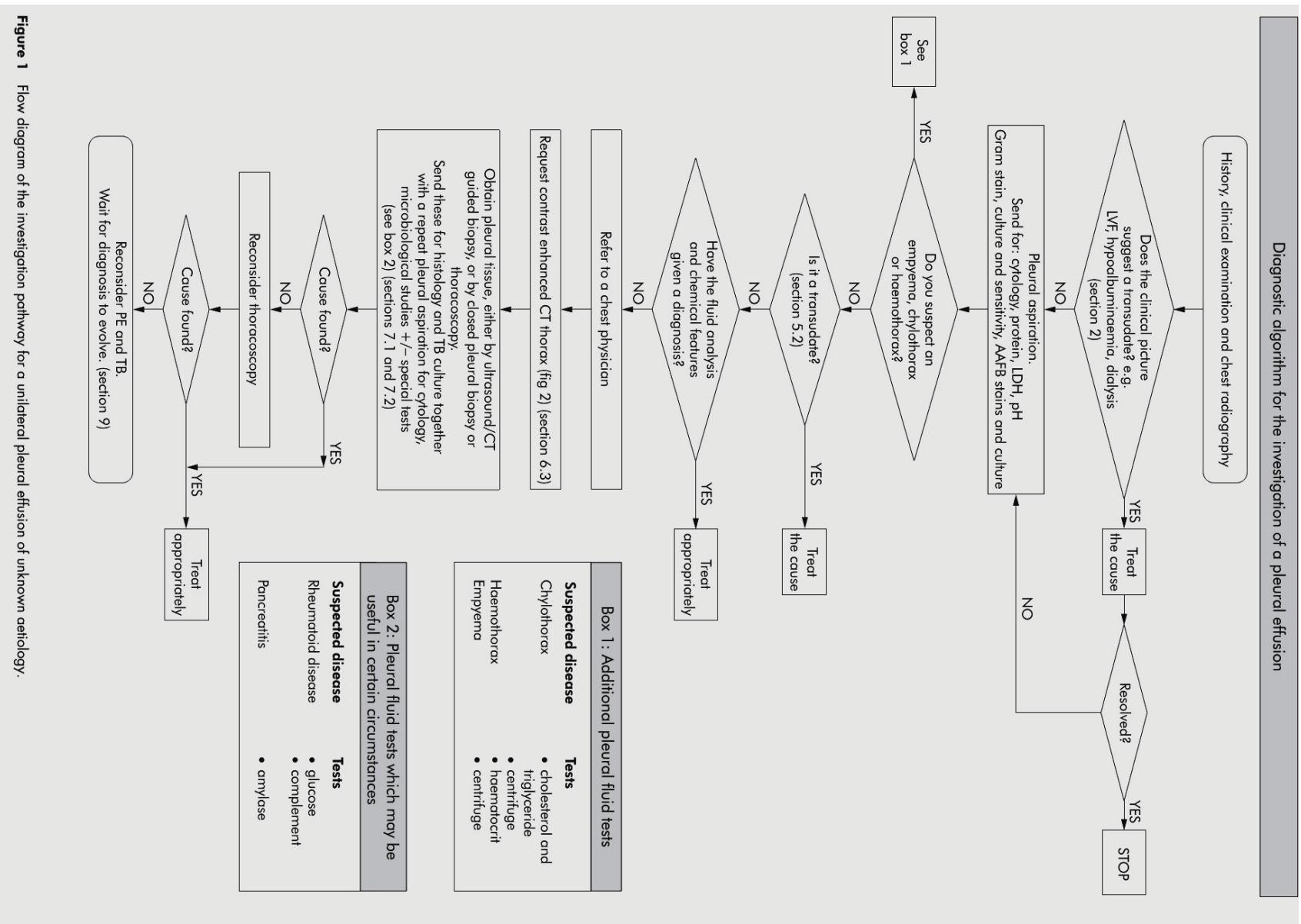


Figure 1 Flow diagram of the investigation pathway for a unilateral pleural effusion of unknown aetiology.

